

УДК 616.8—089+616—006.

Результаты хирургического лечения метастатических опухолей головного мозга

Зорин Н.А., Сирко А.Г.

Днепропетровская государственная медицинская академия, г.Днепропетровск, Украина

Проанализированы непосредственные результаты хирургического лечения 137 больных с метастатическими опухолями головного мозга, у 91 (72%) из них изучен анамнез. Улучшение состояния достигнуто у 81% больных. Средняя продолжительность жизни после операции увеличилась до (14,1±3,2) мес по сравнению с таковой (2,7±1,3) мес у больных, которым проводили симптоматическое лечение. Продолженный рост первичной опухоли и дальнейшее метастазирование во внутренние органы чаще (88%) становились причиной смерти оперированных больных. Низкая (12%) частота рецидива на месте удаленного метастаза свидетельствует о высокой эффективности хирургического метода лечения. Высокие (85%) показатели годового выживания получены у больных с единичными метастазами, которым проведено радикальное удаление метастаза, при стабильном состоянии системного опухолевого процесса и высоком качестве жизни больных до операции (ИК ≥ 70).

Ключевые слова: метастатические опухоли, головной мозг, хирургическое лечение.

Вступление. Метастатическое поражение головного мозга встречается у 15—35% больных раком [9,25,26,32]. Среди первичных опухолей, метастазирующих в головной мозг, опухоли легких составляют 50%, опухоли молочной железы — 15%, меланомы различной локализации — 10,5%, опухоли органов брюшной полости и малого таза — 9,5% [30]. Метастатическое поражение головного мозга у 20—40% пациентов является первым проявлением заболевания. Это характерно для рака легкого и рака различных отделов пищеварительной системы, поскольку им присуще раннее гематогенное метастазирование [4,9,14].

Существующие в настоящее время показания к удалению метастазов злокачественных опухолей в головном мозге не учитывают особенностей проявления заболевания в каждом конкретном случае [21,24,32,34]. В должной мере не оценено влияние операции на продолжительность и качество жизни больных с одиночными и множественными метастазами.

В связи с вышеизложенным целью нашей работы явилось улучшения результатов лечения больных с метастатическими опухолями головного мозга путем определения оптимальной лечебной тактики.

Материалы и методы. Обследованы 137 больных с метастатическими опухолями головного мозга. Все методы исследования осуществляли по стандартным методикам, рекомендуемым для диагностики объемных процессов моз-

га [3,5]. Метастатические опухоли чаще (58,39%) наблюдали у больных мужского пола в возрасте от 41 года до 60 лет (67,88%). Средний возраст оперированных больных составил 52 года. Только 2,19% больных были в возрасте моложе 30 лет, а 19,71% — 60 лет. Большинство (52,55%) пациентов при поступлении в стационар находились в состоянии средней степени тяжести и только 14,6% — в тяжелом. Снижение индекса Карновского ниже 70 наблюдали у 33,58% больных. Достоверно чаще (64,96%) до операции у больных отмечали умеренно выраженную общемозговую симптоматику.

У 51 (44,53%) больного метастатическое поражение головного мозга явилось первым проявлением опухолевого процесса. У 44 больных метастазы в головном мозге выявлены в различные сроки с момента обнаружения первичной опухоли (метахронные метастазы). У 42 пациентов они диагностированы одновременно с первичной опухолью (синхронные метастазы). Распределение больных по первичной локализации злокачественной опухоли представлено в табл. 1.

У больных с метахронными метастазами среднее время после проведения хирургического лечения первичного очага составило 32,8 мес. Наибольшая длительность онкологического анамнеза выявлена у больных раком молочной железы — (40,21 ± 7,1) мес, наименьшая — у больных раком легкого — (12,13 ± 5,4) мес.

У 127 (92,7%) больных выявили одиночные метастазы, у 10 (7,3%) — множественные. Два

Таблица 1. Распределение больных с метастатическими опухолями мозга с выявленным первичным очагом по его локализации

Локализация первичного очага	Синхронные метастазы	Метахронные метастазы	Всего	Процент
Легкое	18	11	29	33,7
Кожа (меланома)	10	7	17	19,7
Молочная железа	2	14	16	18,6
Почки	3	2	5	5,8
Щитовидная железа	2	2	4	4,6
Желудок	3	0	3	3,5
Толстая кишка	0	3	3	3,5
Прямая кишка	1	2	3	3,5
Надпочечники	2	0	2	2,3
Мочевой пузырь	0	1	1	1,2
Предстательная железа	0	1	1	1,2
Матка	1	0	1	1,2
Яичники	0	1	1	1,2
Всего	42	44	86	
Процент	48,8	51,2	—	100

метастатических узла обнаружили у 4 больных, 3 — у 3, 4 — у 1, 5 — у 2 больных. Чаще (70,9%) одиночные метастазы располагались в больших полушариях, и только у 29,1% больных — в мозжечке и стволе мозга. Предпочтительной локализации одиночных метастазов (как и существенного различия в поражении правого и левого полушария) не выявили ($P>0,05$) (табл. 2).

Оперированы все больные. Одиночные метастазы удаляли без технических сложностей, так как у большинства (83,94%) больных метастаз был четко отграничен от мозговой ткани, имел поверхностную локализацию (85,4%), а сосуды, его кровоснабжающие, были хорошо видны под оптическим увеличением. Чаще (62,92%) метастатический узел удаляли единым блоком. У 85,83% больных опухоль удалена радикально, у 11,02% — субтотально, у 3,15% — частично.

Одномоментно множественные метастазы удалили у 7 больных, у 4 из них — из одного трепанационного окна. У 3 больных с двусторонними

метастазами выполнили по две трепанации. В 2 этапа метастазы удалили одному больному, а двум другим больным удалили узел, обуславливавший клиническую картину. Так, у больного К. с четырьмя метастазами в правом и левом полушариях головного мозга удалили метастаз в левой височной доле, дававший неврологическую симптоматику и выраженный масс-эффект. У больного С. четыре метастаза были расположены супратенториально и один в мозжечке. Удалили метастаз в левой гемисфере мозжечка, вызывавший развитие окклюзионной гидроцефалии.

Повторно по поводу рецидива опухоли оперированы у 16 (11,68%) больных.

Катамнез изучили у 91 (72%) больного, выписанного из стационара после оперативного лечения. В статистическую обработку не были включены данные выживаемости 26 больных, выбывших из под наблюдения, и 9 больных, умерших от причин, не связанных с прогрессированием опухолевого процесса. Также изучена выжи-

Таблица 2. Локализация в мозге одиночных метастатических узлов злокачественных опухолей

Локализация	Правое полушарие	Левое полушарие	По средней линии	Всего
Лобная доля	15	12	—	27
Височная доля	11	13	—	24
Теменная доля	15	14	—	29
Затылочная доля	3	8	—	11
Гемисфера мозжечка	15	8	—	23
Мосто-мозжечковый угол	2	2	—	4
Червь мозжечка	—	—	7	7
Ствол мозга	—	—	2	2
Всего	61	57	9	127

ваемость больных (контрольная группа), которым в стационарах г. Днепропетровска проводили симптоматическую терапию. Группы не различались по полу, возрасту, тяжести состояния, количеству метастазов, состоянию первичной опухоли.

Полученные результаты обработали общепринятыми методами вариационной статистики [6].

Результаты. Оценку функционального результата лечения 128 больных, выписанных из стационара, проводили по шкале Карновского [8]. Хорошими считали результаты в тех случаях, когда в послеоперационный период отмечали повышение индекса Карновского (ИК) и уменьшение неврологического дефицита, удовлетворительными — когда ИК и неврологический дефицит сохранялись на дооперационном уровне. Стойкое длительное нарастание неврологического дефицита с уменьшением ИК (в сравнении с дооперационным периодом) трактовали как ухудшение состояния. Хорошие результаты получены у 81,11% больных, удовлетворительные — у 13,4%. Ухудшение состояние отмечали у 5,49% больных. В результате оперативного лечения метастазов 116 больных могли полностью себя обслуживать, а 85 из них сохранили трудоспособность (рис. 1). Из-за регресса психоневрологической симптоматики больные могли жить полноценной жизнью.

После удаления метастазов злокачественных опухолей в послеоперационный период умерли 8 больных с одиночными и 1 больной с множественными метастазами. Послеоперационная летальность составила 6,6%. Основными причинами летального исхода при одиночных метастазах служили: кровоизлияние в ложе или оставшуюся часть опухоли (3 больных), отек головного мозга с вклинением (3). Один больной умер от тромбоэмбо-

лии легочной артерии, 1 — от менингоэнцефалита. Больной с множественными метастазами умер из-за нарастания отека мозга, вызванного оставшимися тремя опухолевыми узлами.

При динамическом наблюдении за 91 больным с известным катамнезом в сроки от 4 до 24 мес у 21 из них выявили рецидив. Локальный рецидив (на месте удаленной опухоли) установлен у 11 (12,1%) оперированных больных, регионарный — у 8 (8,8%), сочетание локального и регионарного рецидива — у 2 (2,2%). У 8 больных мы воздержались от проведения повторной операции из-за множественной диссеминации опухолевого процесса и тяжести состояния. 10 больных оперировали дважды, 3 больных — трижды. Только у 2 из 13 больных на момент повторной операции имели место множественные метастазы, по 2 и 3 метастатических узла соответственно. Средний интервал между первой и второй операцией составил 10,7 мес, между второй и третьей — 6 мес.

Основным критерием эффективности метода лечения служила продолжительность жизни. Все больные контрольной группы умерли в течение 4 мес с момента обнаружения метастазов, средняя продолжительность жизни составила $2,7 \pm 1,3$ мес. Средняя продолжительность жизни больных основной группы с момента удаления метастаза составила $14,1 \text{ мес} \pm 3,2 \text{ мес}$. Рубежа однолетней выживаемости достигли 44% оперированных больных с известным катамнезом, из них 38% жили больше 2 лет.

Результаты хирургического лечения внутричерепных метастазов зависят от тяжести состояния больного до операции, количества и локализации метастазов в мозге, а также от состояния системного опухолевого процесса и локализации первичного очага. Интегральным показателем тяжести исходного состояния служил ИК. Рубеж однолетней выживаемости достигли 11% больных, у которых до операции его величины были ниже 70 баллов, и 66% больных — с $ИК \geq 70$ баллов ($P < 0,05$). Прогноз значительно ухудшается при множественных метастазах в головной мозг. Больше года прожили 51% больных с одиночными метастазами, 29% с множественными. Только 22% больных с нестабильным состоянием системного заболевания (синхронные метастазы, метакронные с признаками продолженного роста основного очага или множественным метастазированием во внутренние органы) достигли рубежа однолетней выживаемости. При стабильном же состоянии основного заболевания более года прожили 59% больных. Лучшие результаты наблюдали у больных с метастазами рака молочной железы, особенно при их поверхностной локализации и ра-

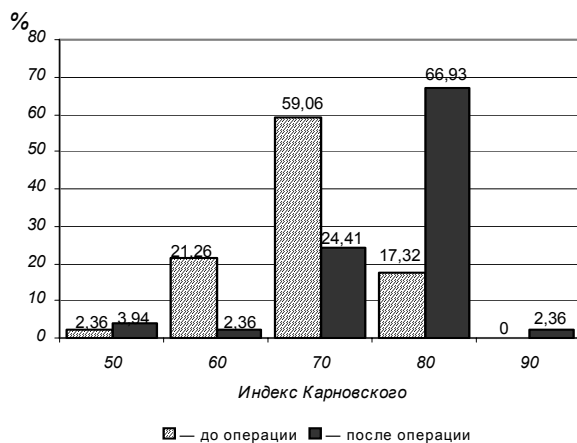


Рис. 1. Изменение качества жизни больных с метастатическими опухолями головного мозга после оперативного вмешательства

дикальном удалении (55% больных прожили больше 1 года). В то же время только 14% больных с метастазами опухолей пищеварительной системы достигли однолетней выживаемости. При сочетании всех благоприятных факторов, достоверно влияющих на выживаемость, годовая выживаемость оперированных больных составила 85%.

Только у 11 (12%) больных из 91 с известным катанезом причиной смерти служило прогрессирование метастазов в головном мозге. У подавляющего (88%) большинства больных смерть наступила от прогрессирования основного заболевания и дальнейшего метастазирования во внутренние органы.

Обсуждение полученных результатов.

Оперативное удаление одиночного метастатического узла является основным видом лечения при метастазах злокачественных опухолей в головном мозге [1,7,10,27]. При этом оно носит паллиативный характер, потому что у большей (>или =50%) части больных системный опухолевый процесс не поддается контролю [28]. Вместе с тем, именно неудаленные внутрочерепные метастазы являются наиболее частой причиной смерти у данной группы больных [20,22].

Данные продолжительности жизни больных с метастатическими опухолями у разных авторов отличаются в достаточно широких пределах. Приводятся показатели годичной выживаемости от 25 до 55% и медианы продолжительности жизни от 6 до 16,4 мес [12,18,19,29]. Такие разноречивые результаты связаны с исследованием продолжительности жизни у разнородных групп больных. Улучшения состояния после операции удается достигнуть у 66 — 88% больных [15,17,18], что согласуется с нашими данными.

Многие авторы [7,9,11,33] считают неэффективным оперативные вмешательства при множественных метастазах рака. В то же время, по нашим данным, одномоментное удаление всех опухолевых узлов у больных со стабильным системным заболеванием и ИК ≥ 70 приводит к быстрому улучшению состояния и продлению жизни в среднем на 7 мес.

Рецидивы метастазов рака возникают у 20—70% оперированных больных [15,25,26]. Чаще встречаются локальные рецидивы. Согласно нашим данным, их частота зависит от радикальности проведенного вмешательства. При удалении опухолевого узла обязательна резекция перифокальной зоны расплавленного мозгового вещества. Это связано с тем, что при метастазах рака, особенно узловых формах, опухолевые клетки также расположены в узкой зоне вокруг опухоли [8,10].

Повторные операции по поводу рецидивов показали свою высокую эффективность [16,31]. Мы оперировали 7 больных с локальными рецидивами, 5 — с регионарными, 1 — с сочетанием локального и регионарного рецидивов. Средняя продолжительность жизни после повторной операции составила 6 мес.

Все больные контрольной группы умерли от прогрессирования метастазов в мозге, среди оперированных больных умерли 12%.

Улучшение результатов лечения больных с метастатическими опухолями головного мозга многие авторы связывают как с возможностью влияния на системный опухолевый процесс, так и с уменьшением частоты рецидивов в мозге [2,13,23,26]. Изучение роли лучевой, химио- и иммунотерапии в увеличении продолжительности жизни оперированных больных будет предметом наших дальнейших исследований.

Выводы. Своевременное хирургическое лечение метастатических опухолей головного мозга позволило увеличить среднюю продолжительность жизни больных до (14,1 \pm 3,2) мес с сохранением хорошего качества их жизни и социальной адаптации (ИК >70).

Низкое качество жизни до операции (ИК <70), нестабильное состояние системного заболевания, глубинное расположение метастазов являются прогностически неблагоприятными признаками короткой продолжительности жизни больных после операции.

Локализация первичного очага в молочной железе предполагает лучший прогноз после операции в сравнении с таковым при метастазировании рака в пищеварительную систему (годовая выживаемость составляет 55 и 14% соответственно).

Наличие множественных метастазов является прогностически неблагоприятным признаком, однако одномоментное их удаление у больных со стабильным системным заболеванием и ИК ≥ 70 приводит к быстрому улучшению состояния и продлению жизни в среднем на 7 мес.

Список литературы

1. *Диагностика* и лечение метастазов рака в головной мозг / Ромоданов А.П., Зозуля Ю.А., Соснов Ю.Д., Лисяный Н.И. // Метастазирование злокачественных опухолей. Новые подходы: Тез. докл. I Всесоюз. симпоз. — К., 1987. — С.110—111.
2. *Комбинированное* лечение злокачественных опухолей головного мозга (первичных и метастатических) при внутриаартериальном суперселективном и селективном вве-

- дении химиопрепаратов / Аннин Е.А., Щеглов В.И., Олейник Г.М., Буцко С. // Тез. докл. III съезда нейрохирургов России. — СПб., 2002. — С.80.
3. *Курамышин А.Ф.* Оптимизация диагностики метастазов в головной мозг у онкологических больных: Автореф. дис. ... канд. мед. наук. — Уфа., 2000. — 20 с.
 4. *Лахтеева С.В.* Иммуногистохимическое изучение и клинично-морфологический анализ метастатических опухолей головного мозга: Автореф. дис. ... канд. мед. наук. — М., 1997. — 22 с.
 5. *Мелузова О.М.* Рентгеновская компьютерная томография в комплексной диагностике метастатического поражения головного мозга: Автореф. дис. ... канд. мед. наук. — М., 1990. — 21 с.
 6. *Минцер О.П., Уваров Б.Н., Власов В.В.* Методы обработки медицинской информации: Учеб. пособие. — 3-е изд., перераб. и доп. — К.: Вища шк., 1991. — 271 с.
 7. *Могила В.В.* Клиника, диагностика и лечение метастатических меланом головного мозга: Автореф. дис. ... канд. мед. наук. — К., 1979. — 21 с.
 8. *Орлов Ю.А.* Оценка качества жизни пациентов с поражением центральной нервной системы // Укр. Нейрохірург. журн. — 2001. — №1. — С.89—94.
 9. *Ромоданов А.П., Зозуля Ю.А., Соснов Ю.Д.* Метастатические опухоли головного мозга. — К.: Здоров'я, 1973. — 193 с.
 10. *Соснов Ю.Д.* Клиника, диагностика и лечение метастазов рака в головной мозг: Автореф. дис. ... канд. мед. наук. — К., 1967. — 16 с.
 11. *Соснов Ю.Д.* О диагностике и лечении метастазов рака в головной мозг // Вопр. нейрохирургии. — 1969. — № 3. — С. 24—28.
 12. *ЩигOLEV Ю.С.* Комплексное лечение метастазов злокачественных опухолей в головной мозг. Хирургические аспекты: Автореф. дис. ... д-ра мед. наук. — М., 1996. — 31 с.
 13. *ЩигOLEV Ю.С., Бойко А.В., Гизатуллин Ш.Х.* Диагностика и комбинированное лечение больных с метастазами злокачественных опухолей в головной мозг // Тез. докл. III съезда нейрохирургов России. — СПб., 2002. — С.285.
 14. *Angazzi S., Pampallona S., Pica A., Vernet O.* Brain metastasis from undiagnosed primary tumor: prognostic implications // Book of abstracts 12th World congress of neurosurgery (September, 16—20). — Sydney; Australia, 2001. — P 299.
 15. *Bindal R.K., Sawaya R., Leavens M.E. et al.* Surgical treatment of multiple brain metastases // J. Neurosurg.— 1993. — 79 (2). — P. 210.
 16. *Bindal R.K., Sawaya R., Leavens M.E. et al.* Reoperation for recurrent metastatic brain tumors // J. Neurosurg.— 1995. — V.83. — P.600 — 604.
 17. *Burt M., Wronski M., Arbit E., Galicich J.H.* Resection of brain metastases from non-small-cell lung carcinoma. Results of therapy // J. Thorac. Cardiovasc. Surg. — 1992. — V.103. — P.399 — 410.
 18. *Ferrara M., Bizzozzero l., Talamonti G. et al.* Surgical treatment of 100 single brain metastases. Analysis of the results // J. Neurosurg. Sci. — 1990. — V.34. — P.303—308.
 19. *Galicich J.H., Sundaresan N., Arbit E., Passe S.* Surgical treatment of single brain metastasis: factors associated with survival // Cancer. — 1980. — V.45. — P. 381—386.
 20. *Galicich J.H., Sundaresan N., Thaler H.T.* Surgical treatment of single brain metastasis. Evaluation of results by computerized tomography scanning // J. Neurosurg. — 1980. — V.53. — P.63—67.
 21. *Gandola L., Navarra P., Lombardi F. et al.* Treatment of single brain metastases // Forum (Genova). — 2001. — V.11. — P.38—58.
 22. *Hall W.A., Djalilian H.R., Nussbaum E.S., Cho K.H.* Long-term survival with metastatic cancer to the brain // Med. Oncol. — 2000. — V.17. — P.279—286.
 23. *Landonio G., Sartore-Bianchi A., Giannetta L. et al.* Controversies in the management of brain metastases: the role of chemotherapy // Forum (Genova). — 2001. — V.11. — P.59—74.
 24. *Lang F.F., Sawaya R.* Surgical treatment of metastatic brain tumors // Semin. Surg. Oncol. — 1998. — V.14. — P.53—63.
 25. *Mintz A.H., Kestle J., Rathbone M.P. et al.* A randomized trial to assess the efficacy of surgery in addition to radiotherapy in patients with a single cerebral metastasis // Cancer. — 1996. — V.78. — P.1470—1476.
 26. *Patchell R.A., Tibbs P.A., Regine W.F. et al.* Postoperative radiotherapy in the treatment of single metastases to the brain: a randomized trial // JAMA. — 1998. — V.17. — P.1485—1489.
 27. *Patchell R.A., Tibbs P.A., Walsh J.W. et al.* A randomized trial of surgery in the treatment of single metastases to the brain // New Engl. J. Med. — 1990. — V.22. — P.494—500.

28. Sawaya R., Ligon B.L., Bindal A.K. et al. Surgical treatment of metastatic brain tumors // J. Neurooncol. — 1996. — V.27. — P.269—277.
29. Smalley S.R., Laws E.R. Jr., O'Fallon J.R. et al. Resection for solitary brain metastasis. Role of adjuvant radiation and prognostic variables in 229 patients // J. Neurosurg. — 1992. — V.77. — P.531—540.
30. Sundaresan N., Galicich J.H. Surgical treatment of brain metastases. Clinical and computerized tomography evaluation of the results of treatment // Cancer. — 1985. — V.55. — P.1382—1388.
31. Sundaresan N., Sachdev V.P., DiGiacinto G.V. et al. Reoperation for brain metastases // J. Clin. Oncol. — 1988. — V.6. — P. 1625—1629.
32. Veitch C.J. Clinical management of brain metastasis // J. Neurol. — 1998. — V.245. — P.127—131.
33. Weinberg J.S., Lang F.F., Sawaya R. Surgical management of brain metastases // Curr. Oncol. Rep. — 2001. — V.3(6). — P.476—483.
34. Wen P.Y., Loeffler J.S. Brain metastases // Curr. Treat. Options Oncol. — 2000. — V.1(5). — P.447—458.

Результати хірургічного лікування метастатичних пухлин головного мозку

Зорин М.О., Сірко А.Г.

Вивчено безпосередні результати хірургічного лікування 137 хворих з метастатичними пухлинами головного мозку, у 91 (72%) із них вивчено катамнез. Покращення стану досягнуто у 81 % хворих. Середня тривалість життя після операції збільшилась до (14,1±3,2) міс порівняно з такою (2,7±1,3) міс у хворих, яким проводили симптоматичне лікування. Продовжений ріст первинної пухлини та подальше метастазування у внутрішні органи є найчастішою (88%) причиною смерті оперованих хворих. Низька (12%) частота рецидиву на місці видаленого метастазу свідчить про високу ефективність хірургічного методу лікування. Високі (85%) показники однорічного виживання отримані у хворих з поодинокими метастазами, яким виконано радикальне видалення метастазу, при стабільному стані системного пухлинного процесу та високій якості життя хворих до операції (ІК ≥ 70).

Results of surgical treatment of metastatic brain tumors

Zorin N.A., Sirko A.G.

We investigate nearest results of surgical treatment in 137 patients with brain metastatic tumors. In 91 patient (72%) catamnesis was examined. Improvement of condition was observed in 81% of cases. Median survival time after surgery was prolonged to 14,1±3,2 months in comparison with 2,7±1,3 months in conservative treatment group. Primary tumor progression and further metastatic process was the main death cause in 88% of operated patients. Low recidivate rate (12%) on the place of operated focus is supported high surgical method of treatment effectiveness. High data of one-year survival (85%) were obtained in patients with solitary metastases and stable condition of systemic tumor process and high quality of life before operation (KPS ≥ 70) in case of radical surgery for metastase.

Коментар

до статті Зорина Н.А., Сірко А.Г. “Результаты хирургического лечения метастатических опухолей головного мозга”

Робота присвячена чи не найгострішій за своєю медико-соціальною значущістю проблемі сучасної нейроонкології — лікуванню метастатичного ураження головного мозку. Частота метастазів раку, за даними клініки внутрішньомозкових пухлин Інституту нейрохірургії, доволі значна. Особливо це стосується раку легень, молочної залози, меланоми, при яких вона сягає 25—50 %. Узагальнений досвід Інституту нейрохірургії з лікування метастатичного ураження головного мозку знайшов своє відображення в монографії, яка вийшла друком рівно 30 років тому. На жаль, за цей час лікування цього контингенту хворих істотно не змінилося. Досі не існує єдиної думки про доцільність хірургічного лікування церебральних метастазів раку, не розроблено чіткі показання до оперативного втручання. Цим хворим не тільки не надається належна кваліфікована консультативно-лікувальна допомога в необхідному обсязі, але здебільшого вона відсутня зовсім; у кращому випадку хворі отримують тільки симптоматичну терапію. Нейрохірургічне втручання, якщо воно і проводиться, залишається першим і, на жаль, єдиним етапом лікування. Ці хворі, зазвичай надалі “випадають” з поля зору загальних онкологів, тобто вони не отримують належної допомоги з приводу основного онкозахворювання.

На наш погляд, заслуговує на увагу вже те, що автори звернулися до питання вирішення проблеми лікування цієї тяжкої категорії хворих. Вони проаналізували ефективність хірургічного лікування метастазів злоякісних пухлин в головному мозку. Отримані результати переконливо свідчать про доцільність хірургічного втручання при цій патології.

Викликають сумніви результати порівняльної оцінки у хворих, які одержали хірургічне лікування, та у хворих контрольної групи, яких лікували консервативно (симптоматична терапія). Для отримання статистично вірогідних результатів потрібні поглиблені рандомізовані дослідження. Некоректним також є використання узагальненої середньої тривалості життя при аналізі всіх нозологій раку, кожна з них потребує диференційованого підходу. У роботі досить детально проаналізовано результати хірургічного лікування, але, разом з цим, поставлене за мету визначення оптимальної лікувальної тактики висвітлено не досить чітко.

Цілком зрозуміло, що тільки хірургічне лікування при генералізації ракового захворювання не може забезпечити стійкий лікувальний ефект, тому заслуговує на увагу вивчення ролі променевої та хіміотерапії в лікуванні хворих з метастатичними ураженнями головного мозку, що планується авторами в подальших дослідженнях.

Доктор мед. наук Главацький О.Я.
Інститут нейрохірургії
ім. акад. А.П. Ромоданова АМН України